

HOSPITAL SANTA RITA LTDA

FICHA DADOS PRONTUÁRIO: 235669

DATA CADASTRO: 10/12/2021

Nome.....: RONALDO GOMES BENIDES

Dt. Nasc.: 06/01/1980 41 anos 11 meses e 4 dias

Sexo: Masculin

Endereço..:

Nº:

Bairro: ALTO DO ALVORADA

Cidade.....: DOURADOS

UF: MS

CEP:

Fone: 067 991559559

Natural de: MARACAJU

UF: MS

Raça/Cor:

Pai.....: JOSE ROMARIO LESCANO BENITES

Mãe: JULIA RODRIGUES GOMES

RG.....: 1032823 - SEJUSP

CPF:

Estado Civil: CASADO(A)

Profissão: CAMPERO

Convênio: PAX

Nº Carteirainha:

Email:

Cartão SUS.....: 700308974372039

Cônjuge:

Fone Cônjuge:

Resp. Jurídico:

Obs./Indicação:

10/12/2021 (C) Consulta Dr. Joaquim Vidigal
(Particular/Loc) Ob: 47

QSP: Dor na Região Lombar / Diferida

U.D. M.L.D

Ho(+) Olanos (após esforços físico)

Encastamento muscular

Além, referiu
Admitir má X objeto paralis na zona

↳ Incapacidade funcional m
Joelho dorido em 2005.
Fratura da perna

ARX: 29/10/21

Reforço da mdox lombar
Horizontal (ou do dorso)

Redução no Espinal L5-S1

Dr. Joaquim Vidigal de Oliveira
Ortopedia / Traumatologia
CRM 2566 CPF 327.082.979-53

Dr. Joaquim Vidigal de Oliveira
Ortopedia / Traumatologia
CRM 2566 CPF 327.082.979-53

Dr. Joaquim Vidigal de Oliveira
Ortopedia / Traumatologia
CRM 2566 CPF 327.082.979-53

Observação

HOSPITAL SANTA RITA LTDA

FICHA DADOS PRONTUÁRIO: 235669

DATA CADASTRO: 10/12/2021

Nome.....: RONALDO GOMES BENIDES

Dt. Nasc.: 06/01/1980 41 anos 11 meses e 4 dias

Sexo: Masculin

Endereço:

Nº:

Bairro: ALTO DO ALVORADA

Cidade.....: DOURADOS

UF: MS

CEP:

Fone: 067 991559559

Natural de: MARACAJU

UF: MS

Raça/Cor:

Pai.....: JOSE ROMARIO LESCANO BENITES

Mãe: JULIA RODRIGUES GOMES

RG.....: 1032823 - SEJUSP

CPF:

Estado Civil: CASADO(A)

Profissão: CAMPERO

Convênio: PAX

Nº Carteirainha:

Email:

Cartão SUS.....: 700308974372039

Cônjuge:

Fone Cônjuge:

Resp. Jurídico:

Obs./Indicação:

10/12/2021 (C) Consulta Dr. Joaquim Vidigal
(Particular/Loc) 06:47

Q.P.: Dor na Região Lumbosacral / Dorsal

U.D. M.L. →

Hist. (+) Olanos (mas referiu finto

Encastamento muscular

Além, referiu
Adversidade nota X objeto paralisar na zona

S incapacidade funcional m

Joe / m dorres em 2005.

Fratura da patela

ARX: 29/11/21

Reforço da mdox lumbosacral
Horizontal com do dorres

Redução no Espaço L5-S1

Dr. Joaquim Vidigal de Oliveira
Ortopedia / Traumatologia
CRM 2566 / CPF 327.082.979-53

Dr. Joaquim Vidigal de Oliveira
Ortopedia / Traumatologia
CRM 2566 / CPF 327.082.979-53

Dr. Joaquim Vidigal de Oliveira
Ortopedia / Traumatologia
CRM 2566 / CPF 327.082.979-53

Observação

Paciente
RONALDO GOMES BENITES

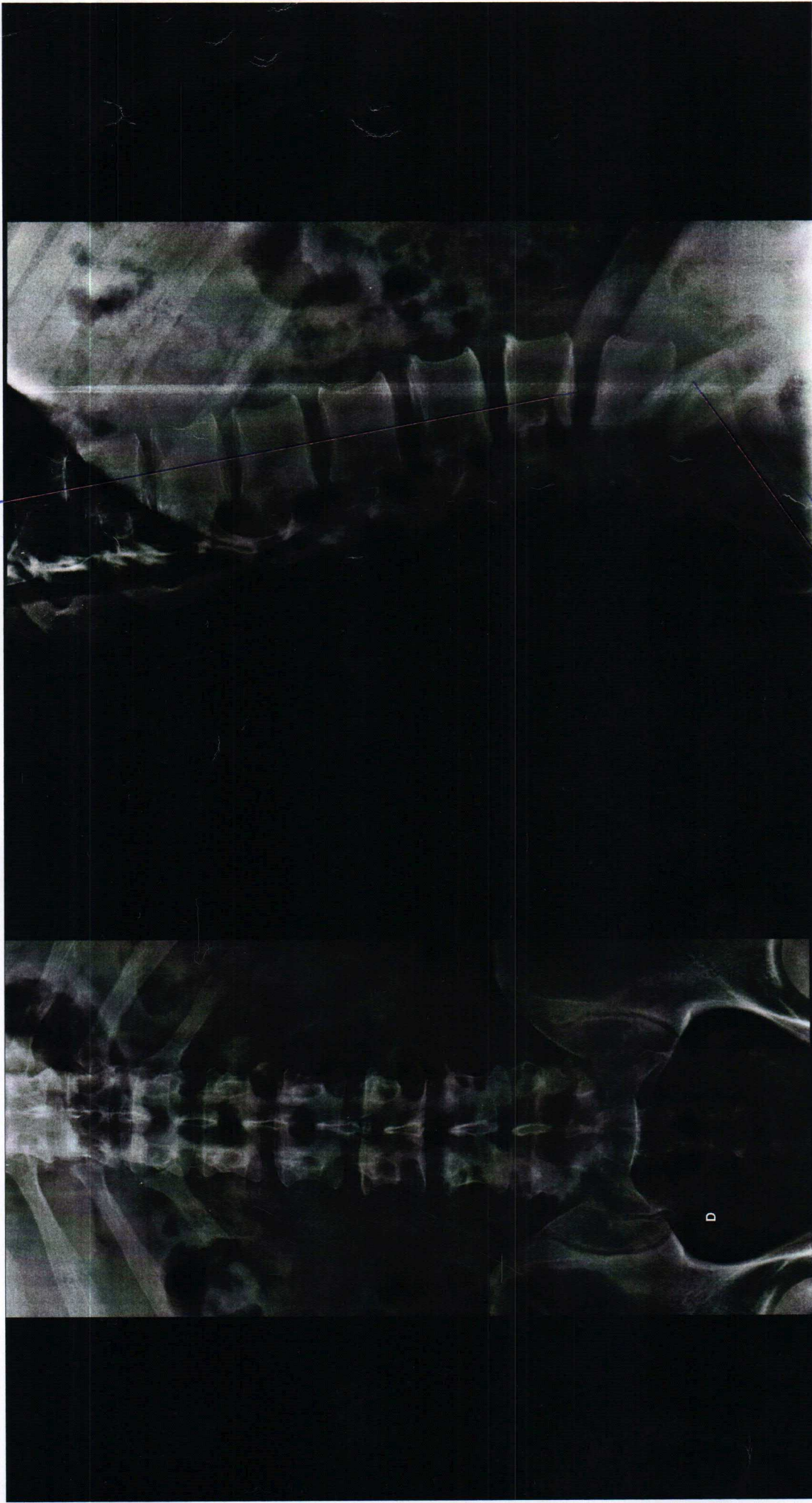Solicitante
MARCEL U. CATELAN



Data de Nascimento
06/01/1980

Sexo
M

Data do exame
29/11/2021



SARDO (Ronaldo Benites)

Paciente: RONALDO GOMES BENITES

Data de Nascimento: 06/01/1980

Data do Exame: 29/11/2021

Solicitante: Dr(a) MARCEL U. CATELAN - CRM: 10584 - MS


CPF: 007.550.731-50

RG:

Atendimento: 2737

RAIO X – COLUNA LOMBAR:

Mínima escoliose destro-convexa lombar.
Textura óssea normal.
Pequenos osteófitos marginais anteriores e laterais.
Pedículos vertebrais íntegros.
Discreta diminuição do espaço discal L5-S1.
Exame composto por 01 filme.


Dr. MARIO BATISTA DE SOUZA JUNIOR
Médico Radiologista
CRM-MS 3737

Ronaldo Gomes Brito.

med. oral:

① - Flancox (500mg) — ① CA
Tomar ① cp 12/12hs
por uma semana.

② - Dolamin Flex — ① CA
Tomar ① cp 8/8hs
por ⑤ cinco dias
(10/12/21)

Dr. Joaquim Vidigal de Oliveira
Ortopedia / Traumatologia
CRM 2556 / CPF 327.082.979-53

Retorno 17/12/21
Sexta-feira

Resultados exames

Dr. Joaquim Delgado de Oliveira
Ortopedia / Traumatologia
CRM 2566 CPF 327.082.979-53

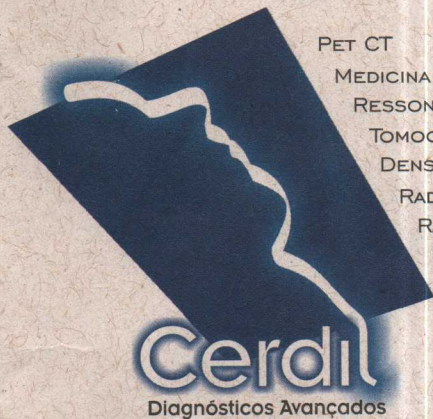Ronaldo Gomes Mendes

relato:

→ Ressonância Joelho
Magnetica Direita

→ Rx Joelho AP
(Dir) Perfil

Dr. Joaquim Thalgol de Oliveira
Ortopedia / Traumatologia
CRM 2566 CPF 327.982.979-53



PET CT

MEDICINA NUCLEAR

RESSONÂNCIA MAGNÉTICA 1,5 E 3 TESLA

TOMOGRAFIA COMPUTADORIZADA MULTISLICE 128 E 64 CANAIS

DENSITOMETRIA ÓSSEA

RADIOLOGIA DIGITAL

RADIOLOGIA INTERVENCIONISTA

MAMOGRAFIA DIGITAL

ULTRASSONOGRAFIA 4D

VEJA SEU EXAME NA INTERNET
www.cerdil.com.br

Nome: RONALDO GOMES BENITES
ID: 30151385
Data Nascimento: 06/01/1980
Médico Solicitante: EDUARDO GUARCONI DUTRA

Sexo: M
Data Exame: 26/05/2018
NA: 70498105

RADIOGRAFIA DIGITAL DO JOELHO DIREITO 21

Osteopenia periarticular discreta.

Sinais de fratura antiga consolidada do pólo inferior da patela. *(No pólo Inferior)*

Demais estruturas ósseas íntegras, com relações articulares mantidas.

Calcificações nos tecidos moles adjacentes ao côndilo femoral medial.

Dr. Kazumi Takahashi
CRM 1117/MS

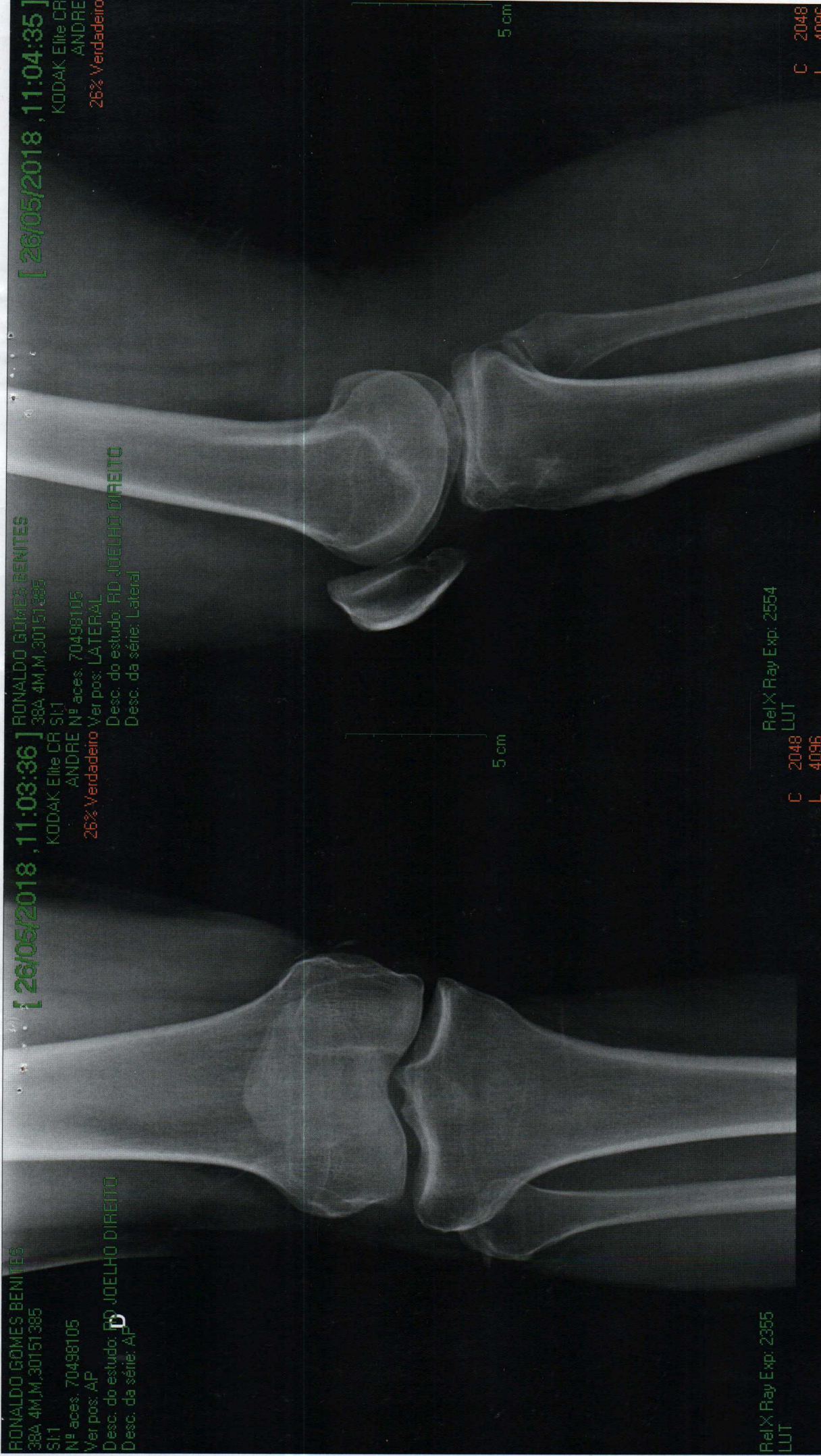RONALDO GOMES BENITES
38A 4M/M, 30151385
SI:1
Nº aces: 70498105
Ver pos: AP
Desc: do estudo: PD JOELHO DIREITO
Desc. da série: AP

[26/05/2018 , 11:03:36]

RONALDO GOMES BENITES
38A 4M/M, 30151385
KODAK Elite CR SI:1
ANDRE Nº aces: 70498105
26% Verdadeiro Ver pos: LATERAL
Desc: do estudo: PD JOELHO DIREITO
Desc. da série: Lateral

[26/05/2018 , 11:04:35]

KODAK Elite CR
ANDRE
26% Verdadeiro



Rel'X Ray Exp: 2355
LUT

Rel'X Ray Exp: 2554

C 2048
L 4036

C 2048
L 4096

RONALDO GOMES BENITES

30151385

CERDIL

70498105

EDUARDO GUARCONI DUTRA

ID Paciente : 5908

Nome : RONALDO GOMES BENITES

Data : 29/03/2016 08:37:15

2215444

