



IRGD

Instituto de Radiologia Grande Dourados

DIAGNÓSTICO POR IMAGEM

• Radiologia Geral • Ultrassonografia

Paciente.....: HELENA DE JESUS SOUZA

Médico Solicitante: DR^a MARIANA PICOLLI MACHADO

Data do Exame.....: 05/10/2020

Código/Atendimento.: 20208248

ULTRASSONOGRAFIA DO OMBRO DIREITO

Tendão da Cabeça Longa do Bíceps: De contornos e textura normais. O tendão se localiza anatômicamente no sulco intertuberositário, sem sinais de luxação, mesmo com a manobra de rotação externa.

Infra-espinhal: De morfologia anatômica e sem alterações ecográficas.

Supra-espinhal: Espessado, hipoecóico e apresentando calcificação próximo à sua inserção.

Sub-escapular: Espessado e hipoecóico.


Bursa subacromial-subdeltóidea: Espessada.

Articulação acrômio-clavicular: De morfologia anatômica e sem alterações ecográficas.

Ausência de sinais de ruptura ou derrame articular.

Musculatura adjacente sem alterações ecográficas.

IMPRESSÃO: Tendinopatia do sub-escapular e supra-espinhal.
Bursite.

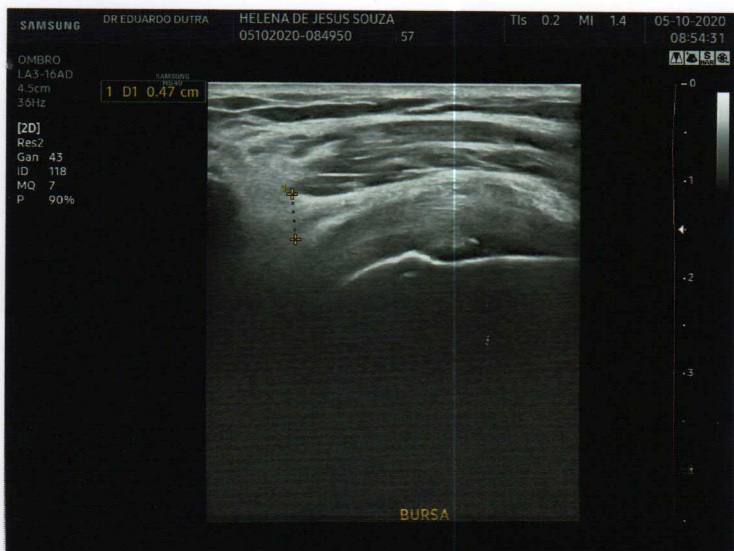
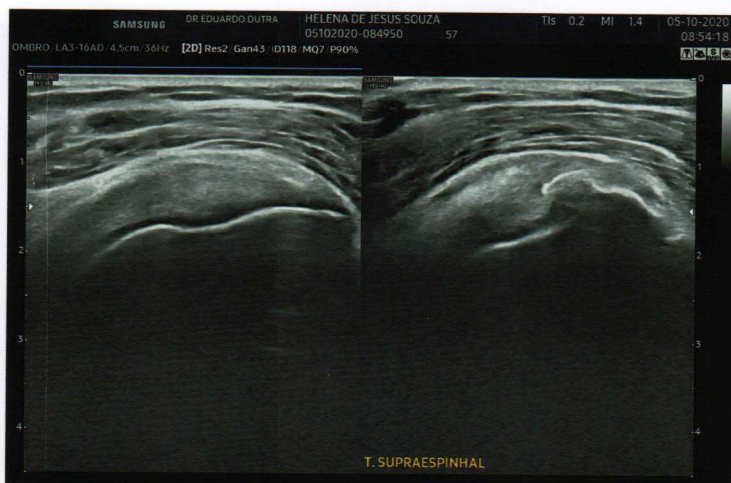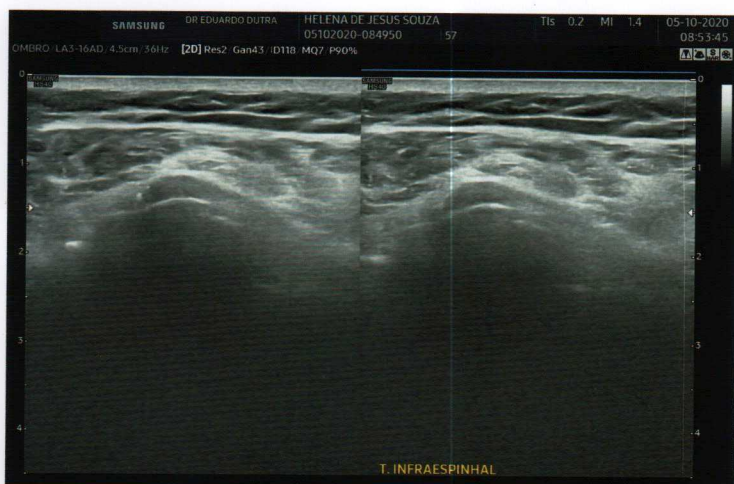
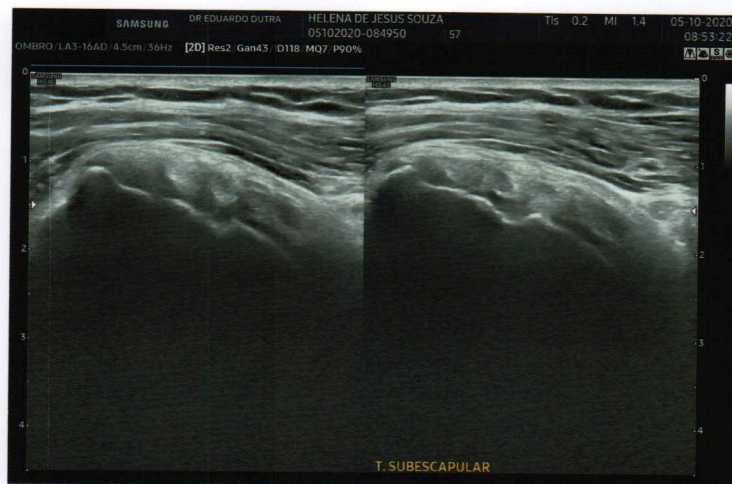

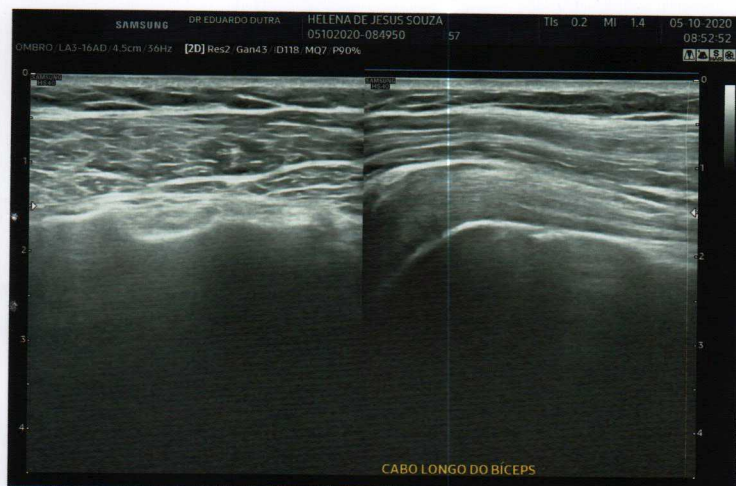DR. EDUARDO DUTRA
CRM / MS 7501

Pacte

ID 05102020-084950
 Nome HELENA DE JESUS SOUZA
 Nascimento 21-10-1962
 Sexo Feminino

Exa.

No. acesso
 Data do exame 05-10-2020
 Descrição
 Operador





IRGD

Instituto de Radiologia Grande Dourados

DIAGNÓSTICO POR IMAGEM

☉ Radiologia Geral ☉ Ultrassonografia

Paciente.....: HELENA DE JESUS SOUZA

Médico Solicitante: DR^a MARIANA PICOLLI MACHADO

Data do Exame.....: 05/10/2020

Código/Atendimento.: 20208404

RX DA COLUNA LOMBO-SACRA

Desvio do eixo lombar de convexidade direita.


Corpos vertebrais de alturas preservadas, apresentando osteófitos.

Redução do espaço discal L5-S1.

Pedículos íntegros.

Centro geométrico de L3 projetando-se sobre o sacro.

Ângulo lombo-sacro dentro dos limites da normalidade.


DR. EDUARDO DUTRA
CRM / MS 7501

RECEITUÁRIO

Paciente: Helena J. Souza

Endereço: _____

Prescrição:

Laudo médico:

Lauro, a pedido, que paciente acima
apresenta osteoartrite colunar, tendino-
patia subescapular e supra escapular (ombro
D) além de Dorso.

Apresenta limitação movimento ombro D
dificultando atividades laborais.

Foi medicada com analgésicos e não
navegada anteriormente.

Dra. Mariana Piccoli Machado
Médica Reumatologista
CRM 7093/MS - RQE 5656

guta,

14/10/2020