



LAUDO MÉDICO


LUCIANO COSTA DA SILVA

ATESTO QUE O PACIENTE É PORTADOR DE HIPERTENSÃO ARTERIAL HÁ 5 ANOS E DOENÇA RENAL CRÔNICA RECÉM DIAGNOSTICADA. PACIENTE EM USO DE ATENSINA, APRESSOLINA, ANLODIPINA, ATENOLOL, FUROSEMIDA, SINVASTATINA E COLECALCIFEROL. PACIENTE COM DRC ESTADIO 4 COM ALTERAÇÃO DE PARENQUIMA RENAL NO USG DE RINS. NÃO TEM POSSIBILIDADE DE RECUPERAÇÃO DA FUNÇÃO RENAL. PACIENTE NECESSITA DE CONTROLE ADEQUADO DA PRESSÃO ARTERIAL, NUTRICIONISTA COM ESPECIALIDADE EM NEFROLOGIA E ACOMPANHAMENTO MENSAL COM MÉDICO NEFROLOGISTA.

DECLARO DO PONTO DE VISTA NEFROLÓGICO QUE O PACIENTE NÃO APRESENTA CONDIÇÕES CLÍNICAS DE TRABALHO POR TEMPO INDETERMINADO ATÉ A REALIZAÇÃO DO TRANSPLANTE RENAL.

CID 10: N18.8/I10

DATA: 14/12/2021


Dra. Juliana Maia E. C. Campos
Nefrologia
CRM-MS 5643

(67) 3033-1002

Av. Weimar Gonçalves Torres, 1175 • Centro | Dourados-MS | CEP: 79800-020
cened@outlook.com.br

www.clinicadorimcened.com.br

CLINICA DA COLUNA GAIGA
DR. ANTONIO FERNANDO GAIGA

ORTOPEDISTA E TRAUMATOLOGISTA - CIRURGIÃO DE COLUNA

Formado pela Faculdade de Medicina da USP de Ribeirão Preto

Especialização Hospital das Clínicas da FMRP da USP

Membro Titular:

Sociedade Brasileira de Ortopedia e Traumatologia (SBOT),

Sociedad Latinoamericana de Ortopedia y Traumatologia (SLAOT),

Sociedade Brasileira de Coluna (SBC), Comitê de Cirurgia Minimamente Invasiva da SBC e

North American Spine Society (NASS)

LAUDO

Paciente Luciano Costa Silva, 42 anos e 10 meses, Borracheiro, é portador(a) de Artrodese L3-4, L4-5 e L5-S1 por

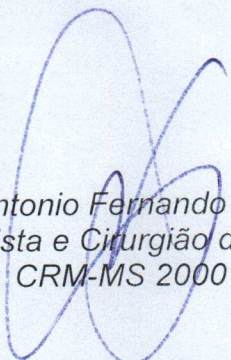
Outr degeneração espec disco intervertebral e Outr desloc discais intervertebrais espec em tratamento apresentando dor e impotência funcional. I Prejudicada também por esforço na sua profissão, Tempo de incapacidade indefinido.

CID Z98.1

M51.3

M51.2

Dourados, 13/12/2021


Dr. Antonio Fernando Gaiga
Ortopedista e Cirurgião de Coluna
CRM-MS 2000

- Rua Dr. Camilo Ermelindo da Silva, 970 Dourados - MS CEP 79826-070 CNES 66861091
- e-mail: clinicagaiga@msn.com CEL WhatsApp(67) 98484-9222 FONE: (67)3421 9222 e (67) 34233311
- A consulta retornar em até 15 dias/ EMERGENCIAS HOSP. SANTA RITA, EVANGELICO OU CASSEMS

Nome: LUCIANO COSTA DA SILVA
ID: 30013173 Sexo: M
Data Nascimento: 09/02/1979 Data Exame: 04/12/2021
Médico Solicitante: ANTONIO FERNANDO GAIGA NA: 71002670

RESSONÂNCIA MAGNÉTICA DA COLUNA LOMBOSSACRA

DETALHES TÉCNICOS:

Realizadas sequências multiplanares ponderadas em T1, T2 e STIR, com administração do contraste venoso.

RELATÓRIO:

Discopatia de L2 a S1 caracterizada por redução do espaço discal com desidratação discal, esclerose subcondral e osteófitos.

Alterações subcondrais do tipo Modic II em L3-L4, L4-L5 e L5-S1.

Artrose das articulações interapofisárias com hipertrofia facetária e espessamento do ligamento amarelo.

Artrodese com abertura do canal via posterior de L3 a S1 fixada com parafusos transpediculares e cages intersomáticos, com laminectomia à esquerda em L4 - L5.

Protrusão discal difusa em L2-L3 causando estenose parcial do canal vertebral e com extensão foraminal bilateral.

Abaulamentos discais difusos em L3-L4 e L4-L5.

Protrusão discal difusa em L5-S1 com impressão ventral sobre o saco dural e extensão foraminal bilateral, reduzindo a amplitude dos neuroforames e tocando as raízes nervosas correspondentes..

Cone medular sem alterações.

As raízes nervosas da cauda equina não demonstram anormalidades.

Bom alinhamento dos corpos vertebrais.

OBS: Discopatia cervical de C3 a C7 com protrusões discais difusas.

Discopatia T11-T12 com protrusão discal difusa.

IMPRESSÃO DIAGNÓSTICA:

Discopatia de L2 a S1 com artrose das articulações interapofisárias.

Alterações subcondrais do tipo Modic II em L3-L4, L4-L5 e L5-S1.

Artrodese com abertura do canal via posterior de L3 a S1.

Protrusão discal difusa em L2-L3, reduzindo a amplitude do canal vertebral, e com extensão foraminal bilateral.

Abaulamentos discais difusos em L3-L4 e L4-L5.

Protrusão discal difusa em L5-S1 com extensão foraminal bilateral, tocando as raízes nervosas correspondentes.



cerdil
DIAGNÓSTICOS AVANÇADOS

PET CT - CINTILOGRAFIA / MEDICINA NUCLEAR
RESSONÂNCIA MAGNÉTICA ALTO CAMPO
TOMOGRAFIA COMPUTADORIZADA MULTISLICE 128 E 64 CANAIS
RADIOLOGIA DIGITAL - MAMOGRAFIA DIGITAL DR
ULTRASSONOGRAFIA 4D / DOPPLER GERAL E VASCULAR
DENSITOMETRIA ÓSSEA - RADIOLOGIA ODONTOLÓGICA

Dr Luis Alberto Davalos Canete

CRM/MS 10738

*"Graças a Deus, que nos dá
a Vitória por intermédio de
nossa Senhor Jesus Cristo"
1 Coríntios 15:57*

ACESSE SEU EXAME: www.cerdil.com.br

(67) 99604-6670 (67) 3420-5900 @ f cerdildiagnosticos

📍 Campo Grande 📍 Naviraí
📍 Corumbá 📍 Ponta Porã
📍 Dourados