

Paciente.....: **MARIA APARECIDA DE OLIVEIRA DOS** Idade: **56**
Solicitante....: **DIÓGO CASTILHO** Convênio:**ACESSO SAUDE**
Data Exame: **04/04/2022** Ocorrência: **4445**
Exame(s).....: **ENDOSCOPIA DIGESTIVA ALTA** Aparelho: **Olympus H170.697**

Relatório:

PREPARO

O HABITUAL, LUFTAL 40 GOTAS VO, ANESTESIA TOPICA COM XYLOCAINA SPRAY 2% , SEDAÇÃO COM DORMONID 5MG , FENTANIL 0,0785 MG/ML E PROPOFOL 2.0 ML .

ENDOSCOPIA DIGESTIVA ALTA

ESÔFAGO:

ORGÃO LIMPO. CALIBRE E MOTILIDADE CONSERVADOS. MUCOSA ACINZENTADA NO 1/3 DISTAL COM PERDA DO PADRÃO VASCULAR SUBMUCOSO. TRANSIÇÃO ESÔFAGO-GÁSTRICA AO NÍVEL DO PINÇAMENTO DIAFRAGMÁTICO QUE SE ENCONTRA A 34 CMS DA A.D.S. À TRANSPOSIÇÃO SEM RESISTENCIA

ESTÔMAGO:

LAGO MUCOSO CLARO SEM BILE E COM RESIDUOS ALIMENTARES , VOLUME E ELASTICIDADE PARIETAL PRESERVADO. FUNDO COM PREGUEADO MUCOSO E COLORAÇÃO NORMAIS. À RETROVISÃO ANEL HIATAL DISCRETAMENTE ALARGADO EM RELAÇÃO AO APARELHO . CORPO GÁSTRICO COM PREGAS MUCOSAS E COLORAÇÃO NORMAIS E EROSÕES PLANAS . INCISURA ANGULARES ANATÔMICA. MUCOSA DO ANTRO COM HIPEREMIA, REALIZADO BIÓPSIA E MATERIAL ENVIADO PARA ESTUDO HISTOPATOLÓGICO E TESTE DA UREASE . PÍLORO CENTRADO E PERMEAVÉL .

DUODENO:

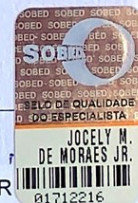
AMPLO ANATÔMICO . MUCOSA NORMAL ATÉ A SEGUNDA PORÇÃO .

CONCLUSÃO :

ESOFAGITE DISTAL NÃO EROSIVA DE GRAU LEVE
VALVULA ANTI REFLUXO DISCRETAMENTE RELAXADA
GASTRITE EROSIVA PLANA DE GRAU LEVE
GASTRITE ENDOSCÓPICA DO ANTRO DE GRAU LEVE.

TESTE DA UREASE : (X) NEGATIVO () POSITIVO () NÃO REALIZADO

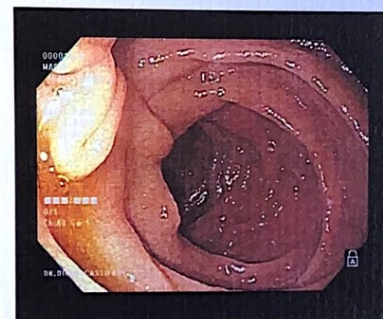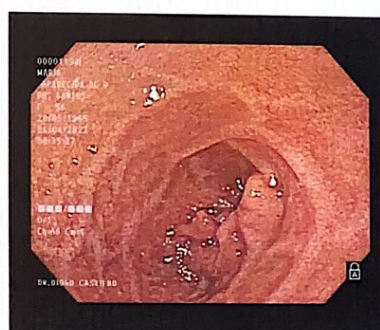
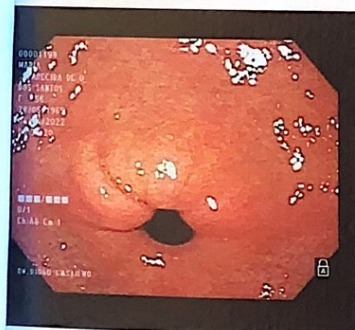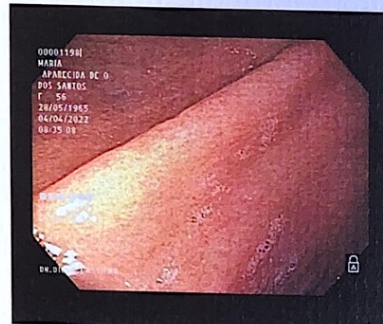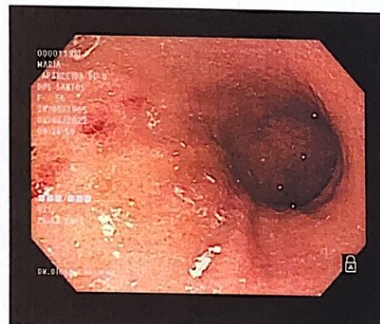
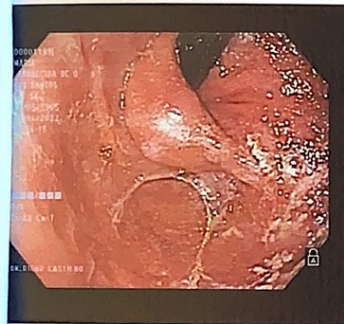
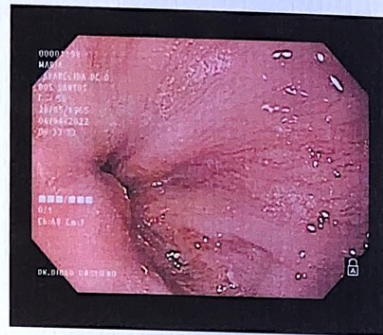
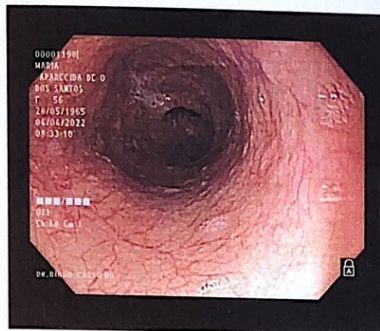
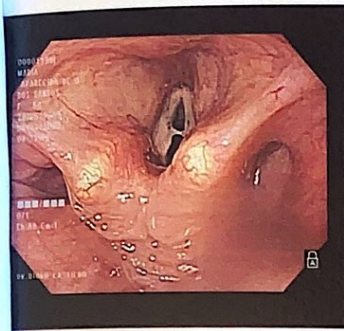
Dr(a). JOCELY MATHEUS DE MORAES JUNIOR
CRM: 2068



Paciente: MARIA APARECIDA DE OLIVEIRA DOS SANTOS
 Correlação: 4445
 Profissional Exec.: JOCELY MATHEUS DE MORAES JUNIOR

Idade: 56 anos 10 meses e 7 dias
 Horário: 08:00:00
 Profissional Sollic.: DIOGO CASTILHO

Sexo: Feminino





IRGD

Instituto de Radiologia Grande Dourados

DIAGNÓSTICO POR IMAGEM

⊕ Radiologia Geral ⊕ Ultrassonografia

Paciente.....: MARIA APARECIDA DE OLIVEIRA DOS SANTOS

Médico Solicitante: DRª NORMA P. AMBROSIO

Data do Exame.....: 24/11/2021

Código/Atendimento.: 202111828

ULTRASSONOGRAFIA DO ABDOMEN TOTAL

Fígado: Visualizado em toda a extensão, com forma, volume e contornos normais. Parênquima hepático uniforme de ecogenicidade normal.

Veias supra-hepáticas, sistema porta e canalículos biliares intra-hepáticos sem alterações.

Vesícula biliar: Não visibilizada (Paciente colecistectomizada). Ducto hepatocolédoco sem dilatação.

Pâncreas: Bem individualizado, apresentando forma, volume e ecotextura normais.

Baço: De localização tópica, tamanho normal e parênquima homogêneo.

Rim direito: Tópico, sem alterações ecográficas da cortical ou sistema pielo-calicial, com volume normal.

Relação córtico-medular normal.

Rim esquerdo: Tópico, sem alterações ecográficas da cortical ou sistema pielo-calicial, com volume normal.

Relação córtico-medular normal.

Continua...



IRGD

Instituto de Radiologia Grande Dourados

DIAGNÓSTICO POR IMAGEM

☉ Radiologia Geral ☉ Ultrassonografia

Bexiga: Vazia.

Ausência de líquido livre ou coleções patológicas no abdômen.

OPINIÃO: Estudo ultrassonográfico do abdômen total sem evidências de anormalidades.

À critério clínico, complementar estudo com TC.


DR. EDUARDO DUTRA - RQE 6955
CRM / MS 7501



IRGD

Instituto de Radiologia Grande Dourados

DIAGNÓSTICO POR IMAGEM

↳ Radiologia Geral ↳ Ultrassonografia

Paciente.....: MARIA APARECIDA DE OLIVEIRA DOS SANTOS

Médico Solicitante: DRª NORMA PERON

Data do Exame.....: 17/11/2020

Código/Atendimento.: 202010019

ULTRASSONOGRAFIA DO ABDOMEN TOTAL

Fígado: Visualizado em toda a extensão, com forma, volume e contornos normais. Parênquima hepático uniforme de ecogenicidade normal.

Veias supra-hepáticas, sistema porta e canalículos biliares intra-hepáticos sem alterações.

Vesícula biliar: Não visualizada (Paciente colecistectomizada).

Pâncreas: Bem individualizado, apresentando forma, volume e ecotextura normais.

Baço: De localização tópica, tamanho normal e parênquima homogêneo.

Rim direito: Tópico, sem alterações ecográficas da cortical ou sistema pielo-calicial, com volume normal.

Relação córtico-medular normal.

Medida do rim: 9,5cm (bipolar).

Espessura da cortical 1,6cm.

Rim esquerdo: Tópico, sem alterações ecográficas da cortical ou sistema pielo-calicial, com volume normal.

Relação córtico-medular normal.


Medida do rim: 9,6cm (bipolar).

Espessura da cortical 2,3cm.

Bexiga: Vazia.

Ausência de líquido livre ou coleções patológicas no abdomen.

OPINIÃO: Estudo ultrassonográfico do abdômen total sem evidências de anormalidades.


Eduardo Dutra
CRM/MS 1428
Radiologia e Diagnóstico Por Imagem
Leitor OIT 2011

Paciente.....: **MARIA APARECIDA DE OLIVEIRA DOS** Idade: **55**
Solicitante....: **DIÓGO CASTILHO** Convênio: **ACESSO SAUDE**
Data Exame: **10/12/2020** Ocorrência: **2032**
Exame(s).....: **ENDOSCOPIA DIGESTIVA ALTA** Aparelho: **Olympus H170.696**

Relatório:

PREPARO

O HABITUAL, LUFTAL 40 GOTAS VO, ANESTESIA TOPICA COM XYLOCAINA SPRAY 2% , SEDAÇÃO COM DORMONID 5MG , FENTANIL 0,0785 MG/ML E PROPOFOL 2.0 ML .

ENDOSCOPIA DIGESTIVA ALTA

ESÔFAGO:

ORGÃO LIMPO. CALIBRE E MOTILIDADE CONSERVADOS. MUCOSA ACINZENTADA NO 1/3 DISTAL COM PERDA DO PADRÃO VASCULAR SUBMUCOSO. TRANSIÇÃO ESÔFAGO-GÁSTRICA AO NÍVEL DO PINÇAMENTO DIAFRAGMÁTICO QUE SE ENCONTRA A 33CMS DA A.D.S.

ESTÔMAGO:

LAGO MUCOSO CLARO SEM BILE E COM RESÍDUOS ALIMENTARES , VOLUME E ELASTICIDADE PARIETAL PRESERVADO. FUNDO COM PREGUEADO MUCOSO E COLORAÇÃO NORMAIS. À RETROVISÃO ANEL HIATAL ALARGADO EM RELAÇÃO AO APARELHO . CORPO GÁSTRICO COM PREGAS MUCOSAS E COLORAÇÃO NORMAIS . INCISURA ANGULARES ANATÔMICA. MUCOSA DO ANTRO COM HIPEREMIA, REALIZADO BIÓPSIA E MATERIAL ENVIADO PARA ESTUDO HISTOPATOLÓGICO. PILORO CENTRADO E PERMEÁVEL .

DUODENO:

AMPLO ANATÔMICO . MUCOSA COM PONTOS BRANCOS (SPOT WHITE) ATÉ A SEGUNDA PORÇÃO .

CONCLUSÃO :

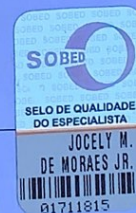
ESOFAGITE DISTAL NÃO EROSIVA DE GRAU LEVE
HIATO DISCRETAMENTE ALARGADO
GASTRITE ENDOSCÓPICA DO ANTRO DE GRAU MODERADO COM RESÍDUOS ALIMENTARES
DUODENITE PARASITÁRIA???

TESTE DA UREASE : () NEGATIVO () POSITIVO (X) NÃO REALIZADO

DOURADOS, 10 DE DEZEMBRO DE 2020.

Dr. Jocely Matheus de Moraes Júnior
Cirurgia do Aparelho Digestivo
CRM 2068

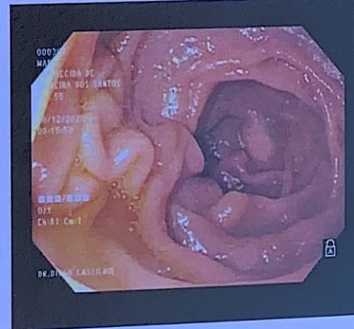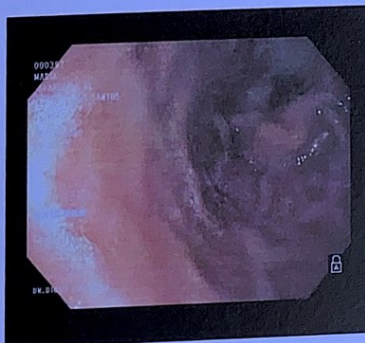
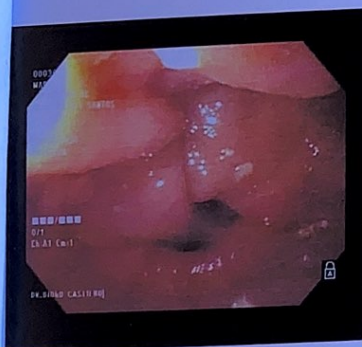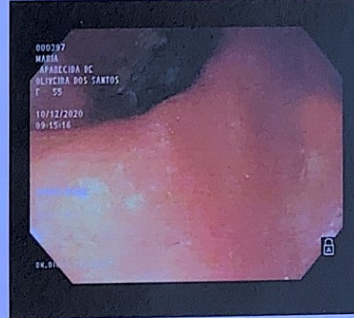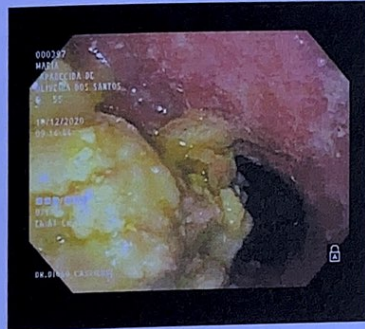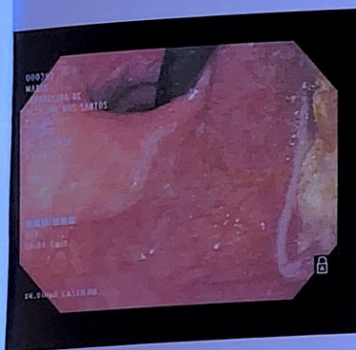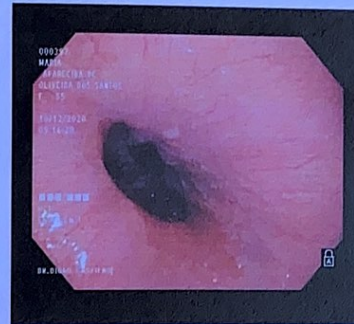
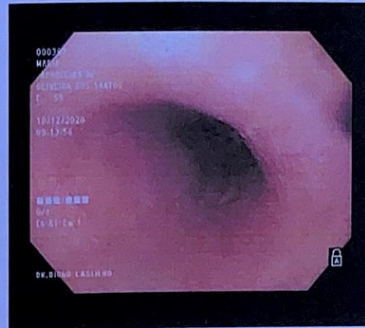
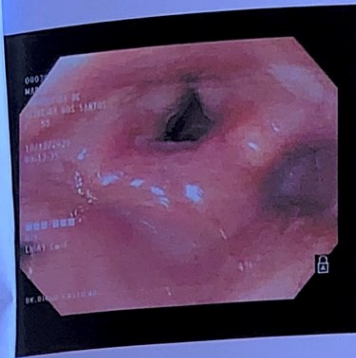
Dr(a). JOCELY MATHEUS DE MORAES JUNIOR
CRM: 2068



Paciente: MARIA APARECIDA DE OLIVEIRA DOS SANTOS
Ocorrência: 2032
Data do Atendimento: 10/12/2020
Professional Exec.: JOCELY MATHEUS DE MORAES JUNIOR

Idade: 55 anos 6 meses e 12 dias
Horário: 10:00:00
Convênio: ACESSO SAUDE
Professional Sollic.: DIOGO CASTILHO

Sexo: Feminino



Nome:

A pedido do(a) Dr(a):

Data:

Atend.:

Nasc:

Sr(a). MARIA APARECIDA DE OLIVEIRA DOS SANTOS

NORMA PERON AMBROSIO

23/12/2021

022 - 0104762/10378427

28/05/1965

Acesse o seu laudo/Imagem pelo site: www.dimagem.com.br

Protocolo: 653.054.501-87

Senha madods2426:

COLANGIORRESSONÂNCIA

TÉCNICA:

Obtidas imagens em aparelho de alto campo, com aquisições multiplanares em diferentes ponderações, sem a administração endovenosa do produto de contraste paramagnético.

OS SEGUINTE ASPECTOS FORAM OBSERVADOS:

Correlação com ultrassonografia de 24/11/2021.

Fígado de dimensões preservadas, contorno regular, com sinal usual.

Não há dilatação das vias biliares intra-hepáticas.

Vesícula biliar não individualizada. Relato de colecistectomia.

Hepatocolédoco discretamente ectasiado com um calibre de 1,0 cm, sem falhas de enchimento, podendo estar relacionada a status pós-colecistectomia.

Baço, pâncreas e adrenais sem anormalidades. Ducto pancreático principal de calibre preservado.

Rins tópicos, de dimensões preservadas, sem sinais de hidronefrose.

Aorta de calibre preservado.

Não há linfonodomegalias.

Não há quantidade significativa de líquido livre.

Alterações pós-cirúrgicas na parede abdominal, no epigástrico.

IMPRESSÃO:

Status pós-colecistectomia.

Discreta dilatação do hepatocolédoco, sem falhas de enchimento podendo estar relacionado a colecistectomia.

DRA. ANA MARIA A. WANDERLEY
CRM MS - 376

DR. MARCOS RICARDO DE FIGUEIREDO
CRM MS - 4800

DR. EVANDRO E. CANHAÇO
CRM MS - 7008

DRA. KEILA R. V. FIGUEIREDO
CRM MS - 4801

DR. ANDRÉ L. PEGORARE
CRM MS - 5797

DR. DONATO PARRA GIL
CRM MS - 454

DRA. BRUNA SILVA VICENTE
CRM MS - 10465


DR. THALES O. DE CARVALHO
CRM MS - 7020

Nome:
A pedido do(a) Dr(a):
Data:
Atend.:
Nasc:

Sr(a). MARIA APARECIDA DE OLIVEIRA DOS SANTOS
NORMA PERON AMBROSIO
23/12/2021
022 - 0104762/10378427
28/05/1965

Acesse o seu laudo/imagem pelo site: www.diimagem.com.br
Protocolo: 653.054.501-87
Senha madods2426:

Laudado por: ANELISE SILVA PEDROSA DE OLIVEIRA e Assinado por: CRM-MS:10024 - ANELISE SILVA PEDROSA DE OLIVEIRA


Dra. Anelise S. P. Oliveira
CRM-MS 10024 RQE Nº: 5809



Faça a leitura do QRCode
para visualização das imagens
deste Laudo

DRA. ANA MARIA A. WANDERLEY
CRM MS - 376

DR. MARCOS RICARDO DE FIGUEIREDO
CRM MS - 4800

DR. EVANDRO E. CANHAÇO
CRM MS - 7008

DRA. KEILA R. V. FIGUEIREDO
CRM MS - 4801

DR. ANDRÉ L. PEGORARE
CRM MS - 5797

DR. DONATO PARRA GIL
CRM MS - 454

DRA. BRUNA SILVA VICENTE
CRM MS - 10465

DR. THALES O. DE CARVALHO
CRM MS - 7020

UNIDADE DE DIAGNÓSTICO POR IMAGEM