

RELATÓRIO MÉDICO


PARA: IVANILDE BETONI

RELATO PARA FINS DE PERÍCIA MÉDICA, QUE PACIENTE ACIMA CITADO APRESENTA DISCOPATIA DEGENERATIVA LOMBAR. REFERE LOMBALGIA IRRADIADA PARA MEMBROS INFERIORES. ENCAMINHO PARA ESPECIALISTA EM COLUNA PARA AVALIAR POSSIBILIDADE DE TRATAMENTO CIRÚRGICO.

RNM COLUNA LOMBAR: PROTRUSOES DISCAIS DIFUSAS MANTENDO PROXIMIDADE COM RAIZES DESCENTES ENTRE L4-L5 + REDUÇÃO DO CANAL VERTEBRAL EM L4-L5-VT  
ENCAMINHO AO INSS PARA FINS DE PERÍCIA MÉDICA, VISTO QUE, O PACIENTE ESTÁ REFERINDO INCAPACIDADE DE EXERCER SUAS FUNÇÕES LABORATIVAS HABITUAIS. SEGUE EM ACOMPANHAMENTO AMBULATORIAL. CID: M54.5

29/07/2021

\_\_\_\_\_  
ASSINATURA DO PACIENTE OU RESPONSÁVEL

  
Dr. Leandro M. Mahmoud  
Ortopedia e Traumatologia  
CRM-MS 7629 RQE 5548

\_\_\_\_\_  
ASSINATURA DO MÉDICO

*Dr. Clayton Toshio Nakamura*  
*Ortopedia e Traumatologia*  
*CRM/MS 3685 TEOT 8455*

**ATESTADO MÉDICO**

Atesto para os devidos fins que o (a) Sr. (a) Ivanilde Betoni necessita de 90(NOVENTA) dia (s) de afastamento de suas atividades profissionais para Tratamento Médico, a partir da presente data.

Atesto ainda que o (a) mesmo (a) solicita a indicação do CID da doença neste atestado.

CID 10: M511, M518 e M544

De acordo:

*Ivanilde Betoni*

Assinatura do paciente solicitante

*Dr. Clayton Toshio Nakamura*  
*Ortopedia e Traumatologia*  
*CRM-MS 3685*

*Dr Clayton Toshio Nakamura*

*Ortopedia e Traumatologia*

*CRM/MS3685- TEOT8455*

*DOURADOS, M.S. 02/10/2020*

*Rua: Antonio de Carvalho 1110 Vila Planalto/ Dourados M.S.*  
*Fone: (67)3423-1069 / (67) 98112-5014*



Mackenzie



Hospital Evangélico  
Dr. e Sra. Goldsby King

Rua Hilda Bergo Duarte, 81  
CEP 79806-020

Caixa Postal, 89  
DOURADOS

Fone: (67) 3411-7800  
Mato Grosso do Sul

ATESTADO MÉDICO

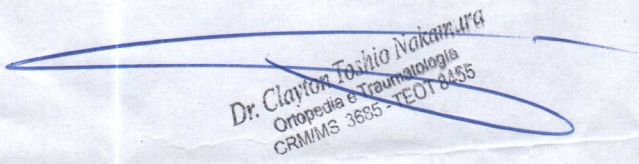
Atesto para os devidos fins que o (a)

Sr. (a) José Roberto de Souza

necessita de 90 ( noventa ) dias de

afastamento para tratamento médico, a partir de:

10/12/2020 CID: M511 + M518 + M504

  
Dr. Clayton Toshio Nakamura  
Ortopedia e Traumatologia  
CRMMS 3685 - TEO 8455

Dourados (MS) 10/12/2020

*Dr. Clayton Toshio Nakamura*  
*Ortopedia e Traumatologia*  
CRM/MS 3685 TEOT 8455

**ATESTADO MÉDICO**

Atesto para os devidos fins que o (a) Sr. (a) **Ivanilde Betoni** necessita de **90(NOVENTA)** dia (s) de afastamento de suas atividades profissionais para Tratamento Médico, a partir da presente data.

Atesto ainda que o (a) mesmo (a) solicita a indicação do CID da doença neste atestado.

**CID 10: M518 e M544**

De acordo:

*Ivanilde Betoni*

Assinatura do paciente solicitante

*Dr. Clayton Toshio Nakamura*  
Ortopedia e Traumatologia  
CRM/MS 3685 TEOT 8455

*Dr Clayton Toshio Nakamura*

*Ortopedia e Traumatologia*

*CRM/MS3685- TEOT8455*

**DOURADOS, M.S. 10 de março de 2021**

*Rua: Antonio de Carvalho 1110 Vila Planalto/Dourados M.S.*  
*Fone: (67)3423-1069 / (67) 98112-5014*

*Dr. Clayton Toshio Nakamura*  
*Ortopedia e Traumatologia*  
*CRM/MS 3685 TEOT 8455*

**ATESTADO MÉDICO**

Atesto para os devidos fins que o (a) Sr. (a) **IVANILDE BETONI** necessita de **90(NOVENTA)** dia (s) de afastamento de suas atividades profissionais para Tratamento Médico, a partir da presente data.

Atesto ainda que o (a) mesmo (a) solicita a indicação do CID da doença neste atestado.

**CID 10: M511, M518 e M544**

De acordo:

\_\_\_\_\_  
Assinatura do paciente solicitante

*Dr. Clayton Toshio Nakamura*  
*Ortopedia e Traumatologia*  
*CRM-MS 3685*

*Dr Clayton Toshio Nakamura*

*Ortopedia e Traumatologia*

*CRM/MS3685- TEOT8455*

***DOURADOS, M.S. 24 de maio de 2021***

*Rua: Antonio de Carvalho 1110 Vila Planalto/Dourados M.S.*  
*Fone: (67)3423-1069 / (67) 98112-5014*

*Dr. Clayton Toshio Nakamura*  
*Ortopedia e Traumatologia*  
*CRM/MS 3685 TEOT 8455*

**ATESTADO MÉDICO**

Atesto para os devidos fins que o (a) Sr. (a) Ivanilde Betoni necessita de 90(NOVENTA) dia (s) de afastamento de suas atividades profissionais para Tratamento Médico, a partir da presente data.

Atesto ainda que o (a) mesmo (a) solicita a indicação do CID da doença neste atestado.

**CID 10: M518 e M544**

De acordo:

\_\_\_\_\_  
Assinatura do paciente solicitante

Dr. Clayton Toshio Nakamura  
Ortopedia e Traumatologia  
CRM/MS 3685 TEOT 8455

*Dr Clayton Toshio Nakamura*

*Ortopedia e Traumatologia*

*CRM/MS3685- TEOT8455*

**DOURADOS, M.S. 28 de junho de 2021**

*Rua: Antonio de Carvalho 1110 Vila Planalto/ Dourados M.S.*  
*Fone: (67)3423-1069 / (67) 98112-5014*

*Dr. Clayton Toshio Nakamura*

*Ortopedia e Traumatologia*

*CRM/MS 3685 TEOT 8455*

Paciente: **Ivanilde Betoni**

**RELATÓRIO MÉDICO:**

Relato para fins de PERÍCIA MÉDICA, que a paciente acima citada é portadora artrose lombar moderada associada à discopatias degenerativas L3-L4, L4-L5 e L5-VT com RUPTURAS DE ÂNULOS FIBROSOS (HÉRNIAS DISCAIS), realiza tratamento clínico e fisioterápico sem melhora das dores. Ainda apresentando quadro de lombociatalgia aos esforços.

Encaminho à perícia médica, visto que, a mesma, está apresentando crises de lombociatalgia frequente, com relato de incapacidade de exercer suas funções laborativas habituais.

**CID10 : M518+ M544**

*Dr. Clayton Toshio Nakamura*  
*Ortopedia e Traumatologia*  
*CRM/MS 3685 TEOT 8455*

*Dr Clayton Toshio Nakamura*

*Ortopedia e Traumatologia*

*CRM/MS3685- TEOT8455*

*DOURADOS, M.S. 28 de junho de 2021*

*Rua: Monte Alegre, 1560/CEP 79824-070 / Dourados M.S.*

*Fone: (67)3423-1013 / (67) 99937-6644*

**Nome:** Sr(a). **IVANILDE BETONI**  
**A pedido do(a) Dr(a):** FELIPE MELLO REIS NASCIMENTO  
**Data:** 16/06/2020 Acesse o seu laudo/imagem pelo site: [www.uniimagem.com.br](http://www.uniimagem.com.br)  
**Atend.:** 022 - 0071872/10348316 Protocolo: 356.458.571-00 Senha IB6745:  
**Nasc:** 27/01/1966

## RESSONÂNCIA MAGNÉTICA DA COLUNA LOMBAR

### TÉCNICA:

Obtidas imagens em aparelho de alto campo, com aquisições multiplanares em diferentes ponderações, sem a administração endovenosa do produto de contraste paramagnético.

### OS SEGUINTE ASPECTOS FORAM OBSERVADOS:

Provável vértebra de transição, neste estudo denominada VT.

Imagem predominantemente hiperintensa em T1 e T2 localizada na medular óssea da coluna anterior do corpo vertebral de L3 podendo estar relacionada a hemangioma / depósito gorduroso focal.

Discreto escalonamento do alinhamento posterior de L5-VT.

Corpos vertebrais de altura preservada apresentando osteófitos marginais.

Pedículos constitucionalmente curtos com conseqüente redução difusa do calibre do canal vertebral.

Desidratação dos discos intervertebrais de L5-VT e VT-S1.

Redução da altura dos discos intervertebrais de L3 a S1.

Leve abaulamento posterior do disco intervertebral de L2-L3 que toca levemente a face anterior do saco dural.

Leve abaulamento difuso do disco intervertebral de L3-L4 que toca levemente a face anterior do saco dural e determina mínima redução da amplitude da porção inferior dos forames neurais, sem conflitos radiculares.

Protrusão difusa do disco intervertebral de L4-L5 que determina compressão sobre a face anterior do saco dural, redução da amplitude do canal vertebral loco regional e redução da amplitude da porção inferior dos forames neurais. Fissura do ânulo fibroso na margem póstero-lateral direita. Nota-se ainda cisto artrossinovial medindo aproximadamente 4 mm junto à margem anterior da articulação interapofisária esquerda determinando leve impressão sobre a face póstero-lateral esquerda do saco dural. Hipertrofia do ligamento amarelo.

Protrusão difusa com predomínio posterior do disco intervertebral de L5-VT que determina compressão sobre a face anterior do saco dural, redução da amplitude do canal vertebral loco regional e redução da amplitude da porção inferior dos forames neurais, mantendo proximidade com raízes descendentes. Ruptura do ânulo fibroso nas margens foraminais direita e esquerda.

Leve abaulamento póstero-lateral esquerdo do disco intervertebral de VT-S1 que determina impressão sobre a face ântero-lateral esquerda do saco dural. Fissura do ânulo fibroso na margem póstero-lateral

ANA MARIA A. WANDERLEY  
CRM MS - 376

DR. MARCOS RICARDO DE FIGUEIREDO  
CRM MS - 4800

DR. EVANDRO E. CANHAÇO  
CRM MS - 7008

DRA. KEILA R. V. FIGUEIREDO  
CRM MS - 4801

DR. ANDRÉ L. PEGORARE  
CRM MS - 5797

DR. DONATO PARRA GIL  
CRM MS - 454

DRA. BRUNA SILVA VICENTE  
CRM MS - 10465

DR. THALES O. DE CARVALHO  
CRM MS - 7020

**Nome:**

**A pedido do(a) Dr(a):**

**Data:**

**Atend.:**

**Nasc:**

esquerda.

**Sr(a). IVANILDE BETONI**

**FELIPE MELLO REIS NASCIMENTO**

16/06/2020

022 - 0071872/10348316

27/01/1966

Acesse o seu laudo/imagem pelo site: [www.uniimagem.com.br](http://www.uniimagem.com.br)

Protocolo: 356.458.571-00

Senha IB6745:

Cone medular de aspecto anatômico.

Alterações degenerativas nas interapofisárias.

Planos musculares paravertebrais preservados.

**Obs.:** No caso deste exame ser usado como referência para procedimento cirúrgico recomenda-se correlação com Raio-X simples devido a divergências na caracterização dos níveis discais em função de variações anatômicas como vértebras de transição e quanto ao número de vértebras.

Laudado por: KEILA REGINA VALERIANO FIGUEIREDO e Assinado por: CRM-MS:4801 - KEILA REGINA VALERIANO FIGUEIREDO

  
DRA. KEILA R. VALERIANO FIGUEIREDO  
CRM-MS 4801 / RQE 2703

ANA MARIA A. WANDERLEY  
CRM MS - 376

DR. MARCOS RICARDO DE FIGUEIREDO  
CRM MS - 4800

DR. EVANDRO E. CANHAÇO  
CRM MS - 7008

DRA. KEILA R. V. FIGUEIREDO  
CRM MS - 4801

DR. ANDRÉ L. PEGORARE  
CRM MS - 5797

DR. DONATO PARRA GIL  
CRM MS - 454

DRA. BRUNA SILVA VICENTE  
CRM MS - 10465

DR. THALES O. DE CARVALHO  
CRM MS - 7020

**Dr. Clayton Toshio Nakamura**  
**Ortopedia e Traumatologia**  
CRM/MS 3685 TEOT 8455

**IVANILDE BETONI**

**USO INTERNO:**

- 1) **PROFENID PROTECT**-----1CX  
Tomar 1 comprimido APÓS O ALMOÇO por 10 dias, caso dor

**Dr. Clayton Toshio Nakamura**

Ortopedia e Traumatologia  
CRM/MS 3685 - TEOT 8455

**Dr Clayton Toshio Nakamura**

Ortopedia e Traumatologia

**CRM/MS3685- TEOT8455**

**DOURADOS, M.S. 11 de May de 2020**

Rua: Antonio de Carvalho 1110 Vila Planalto/ Dourados M.S.  
Fone: (67)3423-1069 / (67) 98112-5014

**Dr. Clayton Toshio Nakamura**  
**Ortopedia e Traumatologia**  
CRM/MS 3685 TEOT 8455

**IVANILDE BETONI**

**USO INTERNO:**

1) **DORENE® 75mg(PREGABALINA)**-----2 CX/com 30cp

Tomar 1 comprimido 12/12 horas por 30 dias

Dr. Clayton Toshio Nakamura  
Ortopedia e Traumatologia  
CRM-MS 3685

---

**Dr Clayton Toshio Nakamura**

*Ortopedia e Traumatologia*

**CRM/MS3685- TEOT8455**

**DOURADOS, M.S. 18 de May de 2020**

Rua: Antonio de Carvalho 1110- Vila Planalto / Dourados M.S.  
Fone: (67)3423-1069 - Cel. (67) 98112-5014

**Dr. Clayton Toshio Nakamura**  
**Ortopedia e Traumatologia**  
CRM/MS 3685 TEOT 8455

**IVANILDE BETONI**

**USO INTERNO:**

1) **CELECOXIBE 200mg**-----30 CP  
Tomar 1 comprimido APÓS O ALMOÇO por 15 dias, caso dor.

2) **PANTOPRAZOL 20mg**-----1CX

Tomar 1 comprimido pela manhã em jejum .

Dr. Clayton Toshio Nakamura  
Ortopedia e Traumatologia  
CRM MS 3685

**Dr Clayton Toshio Nakamura**

**Ortopedia e Traumatologia**

**CRM/MS3685- TEOT8455**

**DOURADOS, M.S. 18 de May de 2020**

Rua: Antonio de Carvalho 1110 Vila Planalto/ Dourados M.S.  
Fone: (67)3423-1069 / (67) 98112-5014

**Dr. Clayton Toshio Nakamura**  
**Ortopedia e Traumatologia**  
CRM/MS 3685 TEOT 8455

**IVANILDE BETONI**

**USO EXTERNO:**

1) **DIPROSPAN** \_\_\_\_\_ 01AMP  
Aplicar 01 amp. IM hoje.

**USO INTERNO:**

1) **MIRTAX 10mg**-----01 CX  
Tomar 1cp VO antes de dormir diariamente

**Dr. Clayton Toshio Nakamura**  
Ortopedia e Traumatologia  
CRM/MS 3685 TEOT 8455

**Dr Clayton Toshio Nakamura**

*Ortopedia e Traumatologia*

**CRM/MS3685- TEOT8455**

**DOURADOS, M.S. 15 de June de 2020**

Rua: Antonio de Carvalho 1110 Vila Planalto/ Dourados M.S.  
Fone: (67)3423-1069 / (67) 98112-5014

**Dr. Clayton Toshio Nakamura**  
**Ortopedia e Traumatologia**  
CRM/MS 3685 TEOT 8455

**IVANILDE BETONI**

**USO INTERNO:**

- 1) **Pregabalina 75mg**-----2 CX/com 30cp  
Tomar 1 comprimido às 20 horas diariamente.

  
Dr Clayton Toshio Nakamura

Ortopedia e Traumatologia

CRM/MS3685- TEOT8455

DOURADOS, M.S. 29 de June de 2020

Rua: Antonio de Carvalho 1110 Vila Planalto/ Dourados M.S.  
Fone: (67)3423-1069 / (67) 98112-5014

*Dr. Clayton Toshio Nakamura*  
*Ortopedia e Traumatologia*  
CRM/MS 3685 TEOT 8455

**Ivanilde Betoni**

**USO INTERNO:**

- 1) **DIVIDOL**-----1 CX  
Tomar 1 comprimido de 8/8 horas, caso dor **INTENSA**

Dr. Clayton Toshio Nakamura  
Ortopedia e Traumatologia  
CRM-MS 3685

**Dr Clayton Toshio Nakamura**  
Ortopedia e Traumatologia  
CRM/MS3685- TEOT8455

**Dourados, M.S. 5 de outubro de 2020.**

Rua: Antonio de Carvalho 1110 Vila Planalto/Dourados M.S.  
Fone: (67)3423-1069 / (67) 98112-5014

*Dr. Clayton Toshio Nakamura*  
*Ortopedia e Traumatologia*  
CRM/MS 3685 TEOT 8455

**Ivanilde Betoni**

**USO INTERNO:**

1) **CELECOXIBE 200mg**-----30 CP  
Tomar 1 comprimido de 12/12 horas por 14 dias, APÓS , manter 1 comprimido APÓS O ALMOÇO por 14 dias, caso dor.

2) **PANTOPRAZOL 40mg**-----1CX  
Tomar 1 comprimido pela manhã em jejum .

*Dr. Clayton Toshio Nakamura*  
*Ortopedia e Traumatologia*  
CRM-MS 3685

---

*Dr Clayton Toshio Nakamura*

*Ortopedia e Traumatologia*

*CRM/MS3685- TEOT8455*

**DOURADOS, M.S. 5 de outubro de 2020**

*Rua: Antonio de Carvalho 1110 Vila Planalto/ Dourados M.S.*  
*Fone: (67)3423-1069 / (67) 98112-5014*

*Dr. Clayton Toshio Nakamura*  
*Ortopedia e Traumatologia*  
CRM/MS 3685 TEOT 8455

*Ivanilde Betoni*

USO INTERNO:

1) *Pregabalina 75mg* ----- 2 CX/com 30cp  
Tomar 1 comprimido de 12/12 horas.

*Dr. Clayton Toshio Nakamura*  
Ortopedia e Traumatologia  
CRM/MS 3685 TEOT 8455

*Dr Clayton Toshio Nakamura*  
Ortopedia e Traumatologia  
CRM/MS3685- TEOT8455

DOURADOS, M.S. 10 de março de 2021

*Rua: Antonio de Carvalho 1110 Vila Planalto/Dourados M.S.*  
*Fone: (67)3423-1069 / (67) 98112-5014*

*Dr. Clayton Toshio Nakamura*

*Ortopedia e Traumatologia*

CRM/MS 3685 TEOT 8455

*Ivanilde Betoni*

**USO INTERNO:**

**1) FOXIS 200mg-----1 CX**

Tomar 1 comprimido de 12/12 horas por 02 dias, APÓS, manter  
1 comprimido depois do ALMOÇO por 03 dias, CASO DOR.

**2) PANTOPRAZOL 40mg-----1 CX.**

Tomar 1 comprimido cedo em jejum.

**3) DORENE® 75mg(PREGABALINA)-----2 CX/com 30cp**

Tomar 1 comprimido 12/12 horas por 30 dias

Dr. Clayton Toshio Nakamura  
Ortopedia e Traumatologia  
CRM-MS 3685

*Dr Clayton Toshio Nakamura*

*Ortopedia e Traumatologia*

**CRM/MS3685- TEOT8455**

**DOURADOS, M.S. 24 de maio de 2021**

*Rua: Antonio de Carvalho 1110 Vila Planalto/ Dourados M.S.*

*Fone: (67)3423-1069 / (67) 98112-5014*